

Paraneoplastic hypocalcemia in a patient whit gastric cancer accompanied by osteoblastic metastasis

Abdolali Shahrashi¹, Kosar Heydarzadeh², Sepideh Fahimi³, Nazila Abbasi fard⁴

¹ Assistant Professor, Department of Medical Oncology, Bu Ali Hospital, Tehran Medical Science Branch, Islamic Azad University of Tehran, Tehran, Iran

² Medical Student, Tehran Medical Sciences Branch, Islamic Azad University of Tehran, Tehran, Iran

Abstract

Paraneoplastic syndromes are generally defined as clinical disorder associated with malignant diseases, and hypocalcemia as paraneoplastic manifestation associated with cancer is a rare condition. In patient with bone metastatic cancer, osteolytic lesions are more common than osteoblastic ones which give rise to hypercalcemia and hypocalcemia is a rare condition in this group of patients. We described a 56-year-old male with the history of gastric cancer and gastrectomy and chemotherapy since one year ago who came to clinic with complaints of nausea, vomiting and paresthesia of extremities which after diagnostic work up, paraneoplastic hypocalcemia was diagnosed. Hypocalcemia following bone metastasis is not a common phenomenon, but in patients with the history of gastric cancer and neurological symptoms (paresthesia, ...) evaluation of serum calcium value is recommended.

Keywords: *Hypocalcemia, Gastric cancer, Bone metastasis.*

Cited as: Shahrashi A, Heydarzadeh K, Fahimi S, Abbasi fard N. Paraneoplastic hypocalcemia in a patient whit gastric cancer accompanied by osteoblastic metastasis. Medical Science Journal of Islamic Azad University, Tehran Medical Branch 2020; 30(2): 221-225.

Correspondence to: Abdolali Shahrashi

Tel: +98 9121309264

E-mail: a_shahra@hotmail.com

ORCID ID: 0000-0003-2629-1179

Received: 1 Jun 2019; **Accepted:** 14 Sep 2019

بررسی هیپوکلسمی پارانئوپلاستیک در یک بیمار مبتلا به سرطان معده همراه با متاستاز به استخوان

عبدالعلی شهراسبی^۱، کوثر حیدرزاده^۲، سپیده فهیمی^۲، نازیلا عباسی فرد^۲

استادیار، گروه خون و آنکولوژی، بیمارستان بوعلی، علوم پزشکی تهران، دانشگاه آزاد اسلامی، تهران، ایران
دانشجوی پزشکی، علوم پزشکی تهران، دانشگاه آزاد اسلامی، تهران، ایران

چکیده

سندرم پارانئوپلاستیک از تظاهرات بالینی مرتبط با سرطان است و هیپوکلسمی به عنوان تظاهر پارانئوپلاستیک در سرطان‌ها بسیار نادر است. در متاستازهای استخوانی متعاقب سرطان، عمدتاً متاستازهای استئولیتیک شیوع بیشتری نسبت به متاستازهای استئوپلاستیک دارند که سبب هیپرکلسمی در بیماران می‌شوند؛ بنابراین هیپوکلسمی در متاستازهای استخوانی ناشی از سرطان پدیده نادری است. این مطالعه بر روی آقای ۵۶ ساله، مورد شناخته شده سرطان معده بود که یک سال بعد از گاسترکتومی و درمان کموتراپی با تابلوی گزرگز اندام‌ها و تهوع و استفراغ به بیمارستان مراجعه می‌کنند که به دنبال یافته‌های آزمایشگاهی (کلسیم سرمی ۶/۸ mg/dl) و اسکن استخوان و رد سایر علل هیپوکلسمی، هیپوکلسمی پارانئوپلاستیک مطرح می‌شود. هیپوکلسمی ناشی از متاستازهای استخوانی پدیده شایعی نیست، اما در بیماران مبتلا به سرطان معده که با علائم عصبی (گزرگز اندام‌ها و ...) مراجعه می‌کنند، حتماً ارزیابی کلسیم سرم توصیه می‌شود.
واژگان کلیدی: هیپوکلسمی، سرطان معده، متاستاز استخوانی.

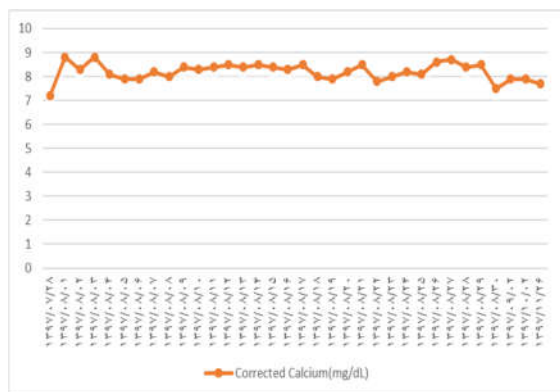
مقدمه

هیپوکلسمی نوعی اختلال متابولیک نادر است که گهگاه در بیماران مبتلا به سرطان پروستات و پستان دیده می‌شود و در موارد نادرتر در سایر سرطان‌ها نظیر سرطان معده رخ می‌دهد (۳). در این مطالعه یک مورد سرطان معده با اختلال متابولیک هیپوکلسمی شرح داده می‌شود که می‌تواند ناشی از هجوم حجم زیاد کلسیم به داخل استخوان به دنبال متاستاز استخوانی، ترشح ناکافی PTH، به دنبال گاسترکتومی و یا علل سوء تغذیه‌ای (نظیر هیپوآلبومینمی) و یا اختلالات جذب و ... باشد. سرطان‌ها می‌توانند تغییرات استئوپلاستیک و یا استئولیتیک و یا هر دو را در استخوان ایجاد کنند. سرطان‌های پروستات و پستان عمدتاً متاستازهای استئوپلاستیک و در مقابل سرطان‌های نواحی دیگر عمدتاً متاستازهای استئولیتیک ایجاد

سندرم پارانئوپلاستیک نوعی اختلال بالینی مرتبط با بیماری بدخیم تعریف شده است که ناشی از تأثیر مستقیم تومور اولیه یا تومور متاستاتیک نیست (۱). این سندرم می‌تواند به شکل‌های مختلف نظیر اختلالات عصبی-عضلانی، اختلالات پوستی، اختلالات اسکلتی، اختلالات متابولیک و ... بروز کند (۲). هیپوکلسمی جزء اختلالات متابولیکی است که به عنوان تظاهر پارانئوپلاستیک در سرطان‌ها به ندرت دیده می‌شود، در حالی که سایر اختلالات متابولیک نظیر هیپرکلسمی، هیپوکالمی و هیپرکالمی و هیپرواوریسمی به عنوان تظاهرات پارانئوپلاستیک در بسیاری از سرطان‌ها شایع هستند. هیپرکلسمی در سرطان‌های ریه، پروستات و پستان و هیپرواوریسمی و هیپرکالمی در لوئوسمی‌های حاد و لنفوم عمدتاً دیده می‌شوند.

می‌کنند. سرطان معده به ندرت متاستازهای استئوبلاستیک ایجاد می‌کند که به دنبال آن هیپوکالسمی رخ می‌دهد (۴).

گلوکونات و کلسی تریول خوراکی روزانه قرار گرفت و روزانه سطح سرمی کلسیم و فسفر چک شد (نمودار ۱).



نمودار ۱. سطح سرمی کلسیم از زمان تشخیص تا زمان مرگ بیمار

گزارش مورد

بیمار آقای ۵۶ ساله‌ای از حدود یک سال قبل به دنبال درد اپی گاستر و سوزش سر دل به پزشک مراجعه می‌کند و به دنبال ارزیابی اولیه و انجام اندوسکوپی و بیوپسی از ضایعه ناحیه کاردیا در نهایت با تشخیص پاتولوژی و ایمونوهیستوشیمی *poorly differentiated adenocarcinoma* به کلینیک انکولوژی ارجاع شد. بیمار تحت پروتکل درمانی (مطابق تریال *magic*) تحت سه نوبت کموتراپی *Neoadjuvant* و سپس جراحی گاسترکتومی ساب توتال و در نهایت تحت سه نوبت کموتراپی بعد از جراحی قرار گرفت. بعد از آن به فواصل هر دو تا سه ماه جهت پیگیری درمان به کلینیک انکولوژی مراجعه کرد. بیمار سابقه مصرف سیگار و اعتیاد را نمی‌داد. وی سابقه ۲۰ ساله دیابت و مصرف داروهای خوراکی دیابت و انسولین و سابقه فشار خون بالا، MI و مصرف داروهای ضد فشار خون را از ۱۰ سال گذشته داشت. در سابقه فامیلی ایشان دو خواهر مبتلا به سرطان کولون و یک برادر مبتلا به لوسمی حاد (ALL) وجود داشت.

بیمار بعد از گذشت حدود ۱۲ ماه از بیماری اولیه به دنبال تهوع و استفراغ شدید و دردهای مبهم ستون فقرات پشتی و گزگز اندام‌ها به کلینیک انکولوژی مراجعه کردند. در معاینه فیزیکی بیمار حساسیت در ناحیه اپی گاستر و تورم ناحیه شکم مشاهده شد، اما ارگانومگالی، آسیت و یا لنفادنوپاتی غیرطبیعی و یا حساسیت استخوانی در ستون فقرات دیده نشد. علائم حیاتی بیمار نشان دهنده تائیکاردی بود. در بررسی اولیه آزمایشگاهی و تصویربرداری (سی تی اسکن شکم و لگن و ریه) وجود علائم عود تومور با درگیری منتشر پریتونئ، وجود مختصر مایع آسیت، افزایش الکالن فسفاتاز و LDH سرم، هیپوکالسمی (کلسیم ۶/۸ mg/dl) مشاهده شد. آزمایشات در جدول‌های ۱ و ۲ آمده است. سی تی اسکن ریه فاقد عارضه خاصه در پارانشیم ریه‌ها بود. در گزارش اسکن استخوان ضایعات منتشر با افزایش جذب در ستون فقرات توراسیک و لومبوساکرال دیده شد (شکل ۱). بر اساس یافته‌های فوق به نظر می‌رسید که بیمار دچار عود بیماری اولیه با درگیری منتشر شکم (پریتونئ) و علائم گزگز اندام‌ها ناشی از هیپوکالسمی شده است. به دنبال آن بیمار تحت درمان علامتی هیپوکالسمی با ترکیبات تزریقی وریدی کلسیم

جدول ۱. یافته‌های آزمایشگاهی بیمار در زمان تشخیص

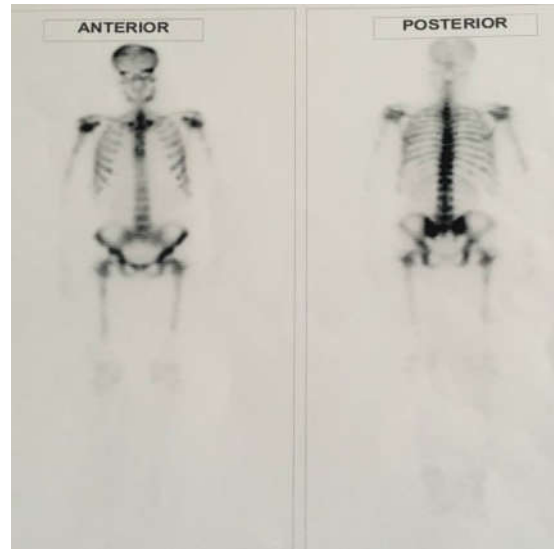محدوده	میان	
۱۰-۶۵	۳۸۷	PTH(mg/dl)
۲/۵-۵/۵	۳/۴	P(mg/dl)
۱/۶-۲/۳	۲	Mg(mg/dl)
۲۰-۶۰	۳۳/۹	1,25-(OH)Vit.D(Pg/dl)
۱۳۴-۱۴۵	۱۳۹/۲	Na(mEq/L)
۳/۴-۵/۲	۳/۸۳	K(mEq/L)
۳/۵-۵/۱	۳/۷	Albumin(g/dl)
۰/۵-۱/۵	۱/۲۳	Creatinin(mg/dl)

جدول ۲. یافته‌های شمارش خون کامل بیمار

محدوده	میان	
۴۰۰۰-۱۱۰۰۰	۳۷۰۰	W.B.C(/)
۴/۲۰-۶	۴/۱۷	R.B.C(10*6/)
۱۳-۱۷/۵۰	۱۱/۰	Hb(g/dl)
۳۸-۵۲	۳۳/۰	HCT(%)
۸۰-۱۰۰	۷۹/۱	MCV(fl)
۲۵-۳۳	۲۶/۴	MCH(pg)
۳۱-۳۶	۳۳/۳	MCHC(g/dl)
۱۴۰۰۰۰-۴۵۰۰۰۰	۷۴۰۰۰	Platelet(/)
۱۰/۵-۱۴/۵	۱۹/۱	RDW(%)

با توجه به پیشرفته بودن بیماری و شرایط بالینی ایشان با توجه به *performance status 2* (ECOG scale) تصمیم گرفتیم درمان تسکینی با داروی خوراکی کپسول *capecitabine* با دوز ۲۰۰ mg/m²/day را شروع کنیم و در صورت درد شدید استخوانی رادیوتراپی تسکینی موضعی انجام شود. متأسفانه بیمار بعد از گذشت حدود ۳ ماه با درمان تسکینی فوق و

کنترل نسبی هیپوکلسمی در نهایت با پیشرفت بیماری و درگیری منتشر پریتون و ضایعات متاستاتیک ریوی در فاز نارسایی تنفسی فوت کردند.



شکل ۱. اسکن استخوان با استفاده از تکنسیوم ۹۹م که افزایش جذب در اسکلت استخوانی را نشان می‌دهد.

بحث

متاستازهای استخوانی عمدتاً در سرطان‌های پروستات، ریه و پستان رخ می‌دهند؛ با این وجود به میزان ۱-۲۰٪ در سرطان‌های معده نیز شاهد متاستازهای استخوانی هستیم. این متاستازها اکثراً استئولیتیک هستند و منجر به هیپرکلسمی می‌شوند، البته درصد کمتری می‌توانند استئوبلاستیک نیز باشند. در متاستازهای استئوبلاستیک سطح آکالین فسفاتاز سرم بالا رفته و بیماران دچار هیپوکلسمی می‌شوند. اگرچه هیپوکلسمی در هر دو نوع متاستازهای استخوانی ممکن است رخ دهد، اما در متاستازهای استئوبلاستیک (۲۸٪) بیشتر از متاستازهای استئولیتیک (۱۲٪) شاهد آن هستیم (۱). با وجود نادر بودن این اتفاق، متاستازهای استخوانی در سرطان معده به طور معمول در افراد جوان و کسانی که بافت شناسی مهاجم-تری دارند، نظیر signet ring cell و poorly differentiated gastric cancer، می‌تواند در ماه‌های اولیه پس از درمان یا حتی ۲۰ سال بعد از درمان رخ دهد که بیشتر با تظاهرات آنمی، ترمبوسیتوپنی، افزایش آکالین فسفاتاز و لاکتات دهیدروژناز همراه است (۵). همچنین علاوه بر متاستازهای استخوانی، علل متنوع دیگری همچون کمبود ویتامین D، کاهش دریافت کلسیم، سطوح پایین آلومین،

سطوح غیر طبیعی فسفر و منیزیم، میزان ناکافی هورمون پاراتیروئید، داروهای شیمی درمانی و نارسایی مزمن کلیه در هیپوکلسمی نقش دارند (۶) که در بیمار مذکور تمام علل فوق رد شد. در بیمار ما با توجه به PTH به میزان ۳۸۷ pg/ml (۶۵-۱۰) هیپوپاراتیروئیدی اولیه رد شد و همچنین به علت هیپوکلسمی، هیپرپاراتیروئیدی ثانویه رخ داد. یکی از مهم‌ترین علل هیپوکلسمی، هیپوکلسمی کاذب به دنبال سطوح پایین آلومین است که در این بیمار با وجود اصلاح کلسیم بر اساس تغییرات آلومین سطح کلسیم سرم پایین بود. هیپوکلسمی در بعضی سرطان‌ها می‌تواند ناشی از داروهای شیمی درمانی (به ویژه سیس پلاتین) با مکانیسم کاهش منیزیم ایجاد شود که در این بیمار با توجه به عدم مصرف سیس پلاتین و سطح سرمی نرمال منیزیم این علت نیز رد شد. در تشخیص‌های افتراقی یک ضایعه استئوبلاستیک تمایز بیماری‌های متاستاتیک استخوانی از بیماری‌های متابولیک استخوان بسیار مهم است که فقدان دفورمتی و ضخیم‌شدگی استخوان‌ها و بیوپسی استخوان در این بیمار می‌تواند کمک‌کننده باشد (۴). در مطالعات انجام شده نقص عملکرد دستگاه گوارش در سرطان معده صرف نظر از گاسترکتومی ممکن است یکی از مکانیزم‌های هیپوکلسمی باشد که در مطالعه ما سطح فریتین سرم، ویتامین B12 و فولات نرمال بود. در هر صورت علی‌رغم اینکه هیپوکلسمی بیمار فوق در اثر گاسترکتومی نبود، در درمان بیمارانی که تحت گاسترکتومی قرار گرفته‌اند باید محتاط بود، چرا که احتمال سوء جذب می‌تواند مطرح باشد (۷-۹). همچنین نارسایی مزمن کلیه از علل هیپوکلسمی است که در بیمار ما سطح سرمی کراتینین نرمال بود. در نهایت با توجه به مطالعاتی که انجام شد به نظر می‌رسد که مکانیسم‌های مولکولی متفاوتی ناشی از سلول‌های سرطانی، در متاستاز به استخوان نقش دارند، از جمله یکی از مکانیسم‌هایی که باعث تحریک استخوان‌سازی جدید در متاستازهای استئوبلاستیک می‌شود، فعال شدن رسپتور A اندوتلین (ETAR) توسط قطعه NH2 انتهایی PTHrp است. همچنین فاکتورهای رشد ترشح شده IGF، PDGF و آدرنومدولین هستند که در متاستازهای استئوبلاستیک دخیل هستند. اخیراً نقش پپتید وازواکتیو ET-1 نیز در فعال کردن ETAR که در تحریک استخوان‌سازی نقش دارد نیز مطرح شده است. با این که ارتباط این مکانیسم‌های مولکولی همچنان با هیپوکلسمی مشخص نشده، ولی این احتمال وجود دارد که این سایتوکاین‌ها در متاستاز استخوانی و هیپوکلسمی نقش داشته باشند (۱۰). پیش‌آگهی بیماران مبتلا به سرطان

شایع تر است، اما در بیماران مبتلا به سرطان که با علائم عصبی (گزگز و سوزن سوزن شدن اندامها و ...) مراجعه می کنند، باید هیپوکالسمی و اندازه گیری سطح سرمی آن را مدنظر قرار داد.

معدده همراه با متاستاز استخوانی بسیار بد است و عمدتاً بیماران در فاصله چهار ماه از تشخیص فوت می کنند (۱۱). هیپوکالسمی ناشی از متاستازهای استخوانی پدیده شایعی نیست و عمدتاً هیپیرکالسمی ناشی از متاستازهای استئولیتیک

REFERENCES

1. Okazaki J, Muguruma N, Kitamura S, Kimura T, Okamoto K, Miyamoto H, et al. Paraneoplastic hypocalcemia developed in gastric cancer accompanied by osteoblastic metastasis. *Intern Med* 2017; 56: 1345-1349.
2. Dimitriadis GK, Angelousi A, Weickert MO, Randeve HS, Kaltsas G, Grossman A. Paraneoplastic endocrine syndromes. *Endocr Relat Cancer* 2017;24: R173-R190.
3. Raskin P, McClain CJ, Medsger TA. Hypocalcemia associated with metastatic bone disease: a retrospective study. *Arch Intern Med* 1973;132: 539-543.
4. Chung YS, Choi TY, Ha CY, Kim HM, Lee KJ, Park CH, et al. An unusual case of osteoblastic metastasis from gastric. *Yonsei Med J* 2002;43: 377-380.
5. Foncho E, Aydin N, Reddy S, Misra S. Recurrent gastric cancer metastasizing to the bone marrow: A case report of a rare presentation. *Int J Surg Case Rep* 2017;37: 165-168.
6. Diniotis B, Sternberg E, Shakuntala S, Chiha M, Khosla P. Hypocalcemia in malignancy-unexpected but common. *Cureus* 2015; 7:12-18.
7. Iizumi S, Shimoi T, Nishikawa T, Kitano A, Sasada S, Shimomura A, et al. Prolonged hypocalcemia following a single dose of denosumab for diffuse bone metastasis of gastric cancer after total gastrectomy. *Intern Med* 2017; 56: 2879-2882, 2017.
8. Radigan AE. Post-gastrectomy: managing the nutrition fallout. *Pract Gastroenterol* 2004;28: 63-79.
9. Szentirmai M, Constantinou C, Rainey JM, Loewenstein JE. Hypocalcemia due to avid calcium uptake by osteoblastic metastases of prostate cancer. *West J Med* 2001; 163: R577.
10. Guise TA, Mohammad, KS, Clines G, Stebbins EG, Wong DH, Higgins LS, et al. Basic mechanisms responsible for osteolytic and osteoblastic bone metastases. *Clin Cancer Res* 2006;12: 6213s-6216s.
11. Kim HS, Yi SY, Jun HJ, Lee J, Park JO, Park YS, et al. Clinical outcome of gastric cancer patients with bone marrow metastases. *Oncology* 2011;73: 192-197.