

## گزارش یک مورد واریاسیون نادر شریان رادیال

زهرا نادیا شریفی<sup>۱</sup>، شبینم موثقی<sup>۲</sup>

<sup>۱</sup> دانشجوی دکترای علوم اعصاب، مربی، گروه علوم تشریحی، دانشگاه آزاد اسلامی، واحد پزشکی تهران  
<sup>۲</sup> مربی، گروه علوم تشریحی، دانشگاه آزاد اسلامی، واحد پزشکی تهران

## چکیده

**سابقه و هدف:** واریاسیون‌های عروقی به خصوص واریاسیون‌های شریانی می‌توانند مشکلاتی را در روند درمان ایجاد کنند و تشخیص و شناساندن آنها توسط آناتومیست‌ها می‌تواند به درمان بیماران کمک به سزایی کند.  
**معرفی مورد:** در تشریح اندام فوقانی راست یک مرد ۵۵ ساله، شریان رادیال از بخش دوم شریان زیربغلی جدا شده و شریان بازویی نیز پس از گذشتن از حفره آرنجی، تحت عنوان شریان اولنار طی مسیر کرده بود.  
**نتیجه‌گیری:** از آنجایی که امروزه از شاخه‌های شریانی بخصوص شریان رادیال در انجام عمل بای پس عروق کرونر استفاده می‌گردد و از طرفی اشتباه گرفتن این شریان به علت وجود واریاسیون، به جای وریدهای زیر جلدی به منظور تزریق دارو، می‌تواند مشکلاتی را در روند درمان ایجاد کند. لذا آگاهی از واریاسیون‌های فوق می‌تواند به متخصصین جهت تشخیص و درمان سریع بیمار کمک نماید.  
**واژگان کلیدی:** شریان رادیال، واریاسیون، شریان زیربغلی.

## مقدمه

شریان بازویی در امتداد شریان زیربغلی از کناره تحتانی عضله گرد بزرگ شروع و در موازات گردن استخوان رادیوس به دو شریان رادیال و اولنار تقسیم می‌شود. شریان رادیال از شریان اولنار باریک‌تر است، ولی در امتداد تنه شریان بازویی می‌باشد. این شریان ۱ سانتی‌متر پایین‌تر از چین آرنج شروع شده و در طول قسمت خارجی ساعد به طرف مچ دست فرود می‌آید. سپس به سمت پشت دست تغییر جهت داده از مابین دو مبداء اتصالی اولین عضله بین استخوانی پشت دستی گذشته و وارد کف دست می‌شود و در تشکیل قوس شریانی کف دستی عمقی شرکت می‌کند (۱،۲). به طور کلی زمانی که جنین در حدود ۱۱ میلی‌متر طول دارد، هفتمین شریان بین سگمانی گردنی طویل گردیده و تبدیل به شریان زیربغلی می‌شود. بعد از مدتی ششمین و هفتمین شریان‌های سگمانی گردنی و اولین شریان سگمانی سینه‌ای و آناستوموزهای طولی بین آنها تحلیل می‌روند که دلیل اصلی تنوع زیاد در نحوه توزیع الگوی شریانی ناحیه اندام فوقانی می‌باشد (۳).

وجود واریاسیون‌های عروقی به خصوص در شریان‌ها و قطع شدن سهوی آنها می‌تواند مشکلاتی را در روند درمان ایجاد کرده و زندگی بیمار را به مخاطره اندازد. شریان زیربغلی ادامه شریان تحت ترقوه‌ای است که به طور قراردادی از کنار خارجی دنده اول شروع شده و تا کنار تحتانی عضله گرد بزرگ و یا سینه‌ای بزرگ ادامه دارد. عضله سینه‌ای کوچک در جلوی شریان قرار گرفته و آن را به سه بخش تقسیم می‌کند. قسمت اول پیش از عضله، قسمت دوم در خلف عضله و قسمت سوم بعد از عضله قرار دارند. معمولاً شش شاخه از شریان آگزیلاری جدا می‌شود. شریان سینه‌ای فوقانی از بخش اول، شریان تورااکواکرومیال و سینه‌ای خارجی از بخش دوم و شریان‌های تحت کتفی، سیرکومفلکس هومرال قدامی و خلفی از بخش سوم شریان منشاء می‌گیرند.

آدرس نویسنده مسئول: تهران، دانشگاه آزاد اسلامی، واحد پزشکی تهران، دکتر شبینم موثقی

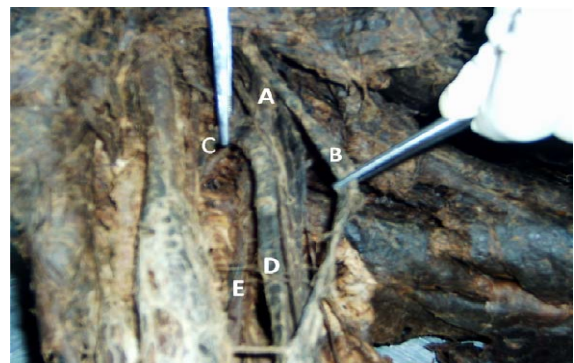
(email: sm\_movassaghi@yahoo.com)

تاریخ دریافت مقاله: ۱۳۸۹/۷/۱۰

تاریخ پذیرش مقاله: ۱۳۸۹/۸/۱۰

## معرفی مورد

در تشریح اندام فوقانی راست جسد یک مرد ۵۵ ساله نژاد سفید، ابتدا پوست در امتداد خطی مورب که از چین زیربغلی قدامی تا مفصل گزیفواسترنال کشیده شده، توسط اسکالپل بریده شده و دو لبه پوستی به سمت بالا و پایین کنار زده شدند. بعد از برداشتن نیام سطحی، عضله سینه‌ای بزرگ مشخص شد. مبداء عضله بر روی جناغ و ترقوه قطع شده و عضله به سمت بازو برگردانده شد.



شکل ۱- حفره زیر بغل، A: شریان زیربغلی، B: شریان رادیال، C: شریان سیرکومفلکس هومرال قدامی، D: شریان بازویی، E: شریان بازویی عمقی



شکل ۲- قسمت تحتانی بازو، حفره آرنجی و قسمت فوقانی ساعد، A: شریان رادیال، B: شریان اولنار که امتداد شریان بازویی است، C: ورید مدیان کوبیتال

سپس عضله سینه‌ای کوچک از مبداء دنده‌ای جدا گردیده و به سمت بالا برگردانده شد تا شریان زیربغلی مشخص شود. به منظور بررسی دقیق‌تر شریان، ورید زیربغلی قطع و کنار زده شد. پس از بررسی شریان زیربغلی و شاخه‌های آن مشاهده شد که شریان رادیال از بخش دوم شریان زیربغلی بلافاصله پس از تنه توراکوآکرومیال منشعب شده بود و شاخه‌های قسمت سوم شریان

زیربغلی به صورت معمول جدا شده بودند (شکل ۱). شریان رادیال پس از ورود به ساعد مسیر خود را به طور معمول ادامه داده بود (شکل ۲). شریان بازویی به طور معمول در امتداد شریان زیربغلی قرار داشت که پس از گذشتن از ناودان بی‌سیپیتال داخلی و در ناحیه ساعد تحت عنوان شریان اولنار طی مسیر نموده و تمامی شاخه‌های شریان اولنار از آن جدا شده بود (شکل ۲). مورد گزارش شده در این مقاله یک حالت نادر واریاسیون شریان رادیال است.

## بحث

در مورد وجود واریاسیون شریان رادیال گزارش‌هایی وجود دارد. واریاسیون‌های شریان رادیال در انسان بسیار شایع است در حالی که میزان شیوع واریاسیون در شریان براکیال نسبت به شریان‌های رادیال و اولنار کمتر است (۴). در مطالعات متعددی مبداء شریان رادیال به علت دو شاخه شدن زودرس شریان براکیال در ناحیه بازو بالاتر از ناحیه معمول گزارش شده است (۱، ۸-۵) در مطالعه دیگری که در سال ۲۰۰۱ و توسط Ciervo و همکاران انجام گردید، عدم وجود شریان براکیال و دو شاخه شدن مستقیم شریان آگزیلاری به دو شاخه رادیال و اولنار گزارش گردید (۴). Malic-Gurbuz و همکاران در سال ۲۰۰۲ در مطالعه دیگری انشعاب شریان براکیال را به سه شاخه رادیال، اولنار و اولنار کولترال فوقانی در بالای بازو گزارش نمودند (۹). شناخت جراحان از واریاسیون‌های آناتومیک بدن می‌تواند به ارتقاء روند درمان بیماران کمک کند. از آنجایی که اندام فوقانی در معرض آسیب‌های مختلف بوده و جراحی‌های گوناگونی بر روی آنها انجام می‌گردد، شناخت واریاسیون شریانی این ناحیه از اهمیت خاصی برخوردار است. به طور مثال امروزه از شاخه‌های شریانی اندام فوقانی به خصوص شریان رادیال در انجام عمل بای پس عروق کرونر قلب استفاده می‌گردد (۳). در عین حال گاهی اوقات بروز واریاسیون در شاخه‌های شریانی اندام فوقانی موجب می‌گردد تا با وریدهای زیرجلدی اشتباه گرفته شوند و سهواً جهت تزریق دارو مورد استفاده قرار گیرند که متعاقباً موجب نکروز در بخش‌های تحتانی اندام فوقانی می‌گردد (۴، ۸). آگاهی از این واریاسیون‌ها می‌تواند مانع بروز اینگونه حوادث گردیده و در عین حال به پزشکان به خصوص جراحان قلب و عروق و پلاستیک و رادیولوژیست‌ها در تشخیص و درمان هر چه بهتر بیماری کمک نماید.

**REFERENCES**

1. Williams PL, Bannister LH, Berry MM, Collins P, Dyson M, Dussek JE, Ferguson MWJ, eds. Grays anatomy. London: Churchill Livingstone; 1995. p.1537-41.
2. Sinnatamby S, ed. Last's anatomy. London: Churchill Livingstone; 1999. p.48-66.
3. Samuel VP, Vollala VR, Nayak S, Rao M, Bolla SR, Pammidi N. A rare variation in the branching pattern of the axillary artery. Indian J Plast Surg 2006; 39: 222-23.
4. Ciervo A, Kahn M, Pangilinan AJ, Dardik H. Absence of the brachial artery: report of a rare human variation and review of upper extremity arterial anomalies. Vasc Surg 2001; 33: 191-94.
5. Drizenko A, Maynou C, Mestdagh H, Mauroy B, Bailleul JP. Variation of the radial artery in men. Surg Radial Anat 2000; 22: 229-303.
6. Yucel H. Unilateral variation of the arterial pattern of the human upper extremity with a muscle variation of the hand. Acta Med Okayama 1999; 53: 61-65.
7. Celik HH, Sagon MF, Konan A, Kural E. High brachial artery bifurcation: a report of 2 cases. Bull Assoc Anat (Nancy) 1996; 80: 13-14.
8. Aharinejad S, Nourani F, Hollen Steiner H. Rare case of high origin of the ulnar artery from the brachial artery. Clin Anat 1997; 10: 253-58.
9. Malcic-Gurbuz J, Gurunluoglu R, Ozdoqmus O. Unique case of trifurcation of the brachial artery: it's clinical significance. Clin Anat 2002; 15: 224-27.