

تاثیر مصرف ویتامین C بر آسیب کبدی پس از مصرف متوتروکسات در موش صحرائی

بهزاد جمالی^۱، سجاد جمالی^۲، ناصر شکری کله سر^۳

^۱ باشگاه پژوهشگران جوان ونخبگان، واحد تبریز، دانشگاه آزاد اسلامی، تبریز، ایران

^۲ باشگاه پژوهشگران جوان ونخبگان، واحد تبریز، دانشگاه آزاد اسلامی، تبریز، ایران

^۳ گروه بیوشیمی، واحد اردبیل، دانشگاه آزاد اسلامی، اردبیل، ایران

چکیده

سابقه و هدف: متوتروکسات یک آنتاگونیست اسید فولیک است که به طور گسترده به عنوان داروی شیمی درمانی سایتوتوکسیک برای لوسمی و سایر بدخیمی‌ها استفاده می‌شود. متوتروکسات باعث اختلالات ساختاری و عملکردی در کبد می‌شود. این مطالعه در نظر دارد اثرات حمایتی ویتامین C بر تغییرات هیستولوژیکی و بیوشیمیایی ناشی از سمیت مزمن متوتروکسات بر کبد موش‌های صحرائی نر را بررسی کند.

روش بررسی: در این مطالعه تجربی، ۳۰ موش به سه گروه تقسیم شدند. گروه ۱ (گروه شاهد) نرمال سالین ۰/۹٪ به صورت داخل صفاقی برای ۱۰ روز متوالی دریافت کردند. گروه ۲، ۲۰ mg/kg داروی متوتروکسات به صورت داخل صفاقی برای ده روز متوالی دریافت کردند. گروه ۳ به همراه داروی متوتروکسات، ۲۵ mg/kg ویتامین C به صورت داخل صفاقی برای ده روز متوالی دریافت کردند. در پایان ده روز، موش‌ها بیهوش و سرم آنها جهت ارزیابی فاکتورهای بیوشیمیایی در فریزر نگهداری شد. بعد از قطع نخاع گردنی، کبد آنها جهت مطالعات بافت شناسی خارج شد.

یافته‌ها: مقادیر اسپاراتات ترانس آمیناز (AST)، آلانین آمینوترانسفراز (ALT) سرم در موش‌های دریافت کننده ویتامین C به طور معنی داری کمتر از موش‌های در معرض متوتروکسات بود. در موش‌های در معرض ویتامین C و متوتروکسات، تغییرات هیستولوژیکی کمتری نسبت به گروه در معرض متوتروکسات مشاهده شد.

نتیجه‌گیری: از نتایج این مطالعه نتیجه‌گیری می‌شود ویتامین C ممکن است نقش مفیدی در جلوگیری از آسیب کبدی ناشی از متوتروکسات داشته باشد.

واژگان کلیدی: آسکوربیک اسید، کبد، آسیب، متوتروکسات، موش صحرائی.

مقدمه

متوتروکسات یک آنتاگونیست اسید فولیک است که به طور گسترده به عنوان یک عامل شیمی درمانی سایتوتوکسیک برای لوسمی و سایر بدخیمی‌ها استفاده می‌شود. متوتروکسات با منوآمین‌ها یا آمیدها واکنش داده و ترکیبات پیچیده‌ای با

پروتئین‌های DNA تولید می‌کند و منجر به افزایش میزان گونه‌های فعال اکسیژن (ROS) در بدن می‌شود. تماس با متوتروکسات منجر به اختلالات سیستم‌های اکسیدان و آنتی اکسیدان بافت کبدی و آسیب کبدی می‌شود. مطالعات مختلف نشان داده‌اند که عوارض جانبی آن در بافت‌هایی همچون کبد بر اثر افزایش تولید گونه‌های فعال اکسیژن است که در نهایت منجر به استرس اکسیداتیو در سلول می‌شود. در سلول‌های هوازی، در طی متابولیسم نرمال، ROS شامل رادیکال‌های آزاد تولید می‌شود.

آدرس نویسنده مسئول: تبریز، دانشگاه آزاد اسلامی، واحد تبریز، باشگاه پژوهشگران جوان ونخبگان،

بهزاد جمالی (email: behzadjamali100@yahoo.com)

تاریخ دریافت مقاله: ۹۶/۲/۲۷

تاریخ پذیرش مقاله: ۹۶/۵/۳

به صورت داخل صفاقی برای ده روز متوالی دریافت کردند. گروه ۳ به همراه داروی متوتروکسات، ۲۵ mg/kg ویتامین C به صورت داخل صفاقی برای ده روز متوالی دریافت کردند.

مطالعات بیوشیمیایی

در پایان دوره ده روزه، موش‌ها به وسیله زیلازین و کتامین بیپوش شدند و مقدار ۵ میلی لیتر خون با استفاده از سرنگ استریل از ورید اجوف تحتانی گرفته شد. پس از جدا کردن سرم از سلول‌های خونی به وسیله سانتریفیوژ (۵۰۰۰ rpm به مدت ۲۰ دقیقه)، نمونه‌ها در فریزر -۲۰ درجه سانتی‌گراد نگهداری شدند. سنجش آلانین آمینوترانسفراز (ALT) و آسپاراتات آمینوترانسفراز (AST) سرم با استفاده از روش فتومتر (IFCC) و کیت‌های تجاری شرکت پارس آزمون ایران و بر اساس دستورهای مربوط با دستگاه اتوآنالیزور (مدل RA1000) ساخت شرکت تکنیکون آمریکا) اندازه‌گیری شد. ترانس آمینازها واکنش‌هایی را کاتالیز می‌کنند که حاصل آن اگزالواستات است. اگزالواستات حاصل نیز دیکربوکسیله شده، ایجاد پیرووات می‌کند. پیرووات حاصل با ۲ و ۴ دی نیتروفیل هیدرازین تشکیل می‌دهد که در محیط قلیایی (در حضور هیدروکسید سدیم) به کمپلکس قهوه‌ای رنگ تبدیل می‌شود. فعالیت این آنزیم با اندازه‌گیری این رنگ در ۳۴۰ nm منحنی استاندارد محاسبه می‌شود. در سنجش ترانس آمینازها فقط سوپستراها با هم فرق دارند و بقیه شرایط یکسان است. سوپسترا در ALT، α کتوگلوکاتارات و L آلانین و در AST، α کتوگلوکاتارات و L آسپاراتات است. فعالیت آنزیم‌های ALT بر اساس روش ارائه شده توسط ریتمن و فرانکل اندازه‌گیری شد. یک واحد آنزیم مقدار آنزیمی است که موجب کم شدن میزان جذب نور به مقدار ۰/۰۰۱ در دقیقه در میلی لیتر نمونه تحت شرایط آزمایش (decrease in Abs of 0.001 per min per ml of sample) کاهش جذب نور مربوط به الحاق فعالیت آنزیم‌های MDH، LDH به ترتیب برای AST و ALT است که در این واکنش‌های آنزیمی، NADH به NAD⁺ تبدیل شده و در نتیجه میزان جذب نور در طول موج ۳۴۰ نانومتر به طور متناسب کاهش می‌یابد.

مطالعات بافت شناسی

در پایان مطالعه، حیوانات قطع نخاع گردنی شدند. کبد آنها جهت مطالعات بافت شناسی زیر میکروسکوپ نوری خارج شد. نمونه‌های بافت کبد پس از خروج از بدن حیوانات، در محلول بوئن برای ۴۸ ساعت قرار گرفتند، سپس به محلول فرمالین ۱۰٪ منتقل شدند. پس از پاساژ بافتی به صورت ماشینی، برش‌هایی با ضخامت ۵ میکرومتر به وسیله میکروتوم تهیه

منابع تولید ROS شامل منابع داخل سلولی (مانند میتوکندری‌ها) و منابع خارج سلولی (مانند اشعه رادیویی، مواد شیمیایی و آلوده کننده‌های محیطی) هستند. سلول‌ها در شرایط طبیعی دارای سیستم‌های محافظتی جهت جلوگیری از آسیب ROS به DNA، چربی‌ها و پروتئین‌ها هستند که مهم‌ترین آنها آنزیم‌های آنتی‌اکسیدانی و آنتی‌اکسیدان‌های غیر آنزیمی هستند. آنتی‌اکسیدان‌های غیر آنزیمی شامل ویتامین A، E و C و عناصر روی و سلنیوم، نقش مهمی در مهار رادیکال‌های آزاد اکسیژن و پایداری غشاء سلولی دارند.

ویتامین C (ال-اسیدآسکوربیک، آسکوربات) جامد، بی بو با رنگ سفید و یا زرد و فرمول مولکولی C₆H₈O₆ است. این ویتامین، یک کربوهیدرات وابسته به گلوکز ساده با عملکردهای بیولوژیکی است. همچنین به عنوان یک آنتی‌اکسیدان محلول در آب قوی، در مایعات بدن عمل می‌کند. اسید آسکوربیک به واسطه واکنش‌های رادیکال‌های آزاد به اسید دهیدرو آسکوربیک تبدیل شده، سپس از طریق کمپلکس آنزیمی وابسته به گلوکاتایون رژنره می‌شود. مسیر بیوسنتز آسکوربیک اسید در رت‌ها شامل کبد به عنوان مرکز سنتز است. به هر حال ممکن است مکمل‌های ویتامین C، دفاع آنتی‌اکسیداتیو این حیوانات را بهبود بخشد.

با توجه به اثرات مخرب متوتروکسات بر انسان نظیر اختلال در عملکرد کبد، افزایش رادیکال‌های آزاد و استرس‌های اکسیداتیو و با در نظر گرفتن نقش مهمی ویتامین C روی رادیکال‌های آزاد (به عنوان آنتی‌اکسیدان) و آسیب سلولی، در این مطالعه بر آن شدیم اثر ویتامین C بر شاخص‌های عملکرد کبد موش‌های صحرایی در معرض متوتروکسات را بررسی کنیم.

مواد و روشها

مطالعه تجربی حاضر بر روی موش‌های صحرایی نر نژاد ویستار ۲-۳ ماهه در محدوده وزنی ۱۸۰-۲۰۰ گرم انجام شد. رت‌ها از انستیتو پاستور تهیه شدند. گروه‌های ده تایی موش‌ها، در قفس‌های مخصوص و در شرایط محیطی ثابت و تنظیم نور به صورت دوره‌های ۱۲ ساعت روشنایی و ۱۲ ساعت تاریکی نگه داری شدند. آب و غذای فشرده شده معمولی بدون محدودیت در اختیار حیوانات قرار داشت. در این مطالعه تجربی، ۳۰ موش به سه گروه ده تایی تقسیم شدند: گروه ۱ (گروه شاهد) نرمال سالین ۰/۹٪ به صورت داخل صفاقی برای ۱۰ روز متوالی دریافت کردند. گروه ۲ ۲۰ mg/kg داروی متوتروکسات

جدول ۲. بررسی میزان AST (U/A) در هر سه گروه

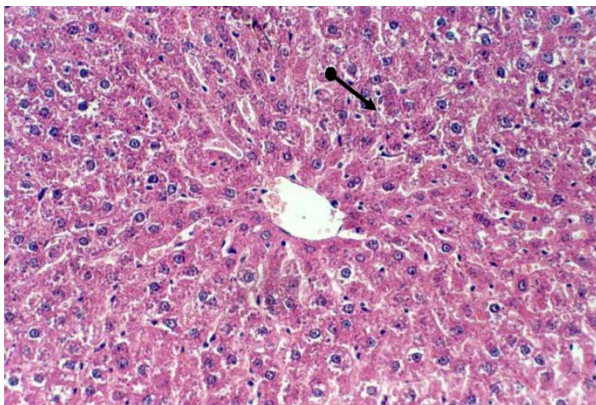
گروه شاهد	۳۰/۶۰ ± ۶/۹۹
گروه متوتروکسات*	۱۳۹/۳۰ ± ۸/۲۴
گروه متوتروکسات + ویتامین C	۹۲/۸۰ ± ۱/۴۸

* تفاوت معنی دار (P<۰/۰۵)

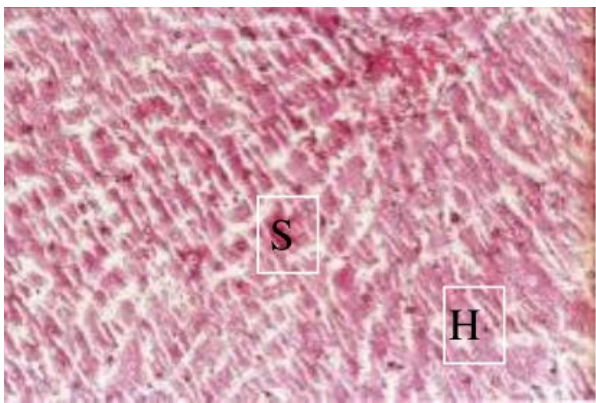
جدول ۳. بررسی میزان آسیب کبد در هر سه گروه

گروه شاهد	۰/۳۰ ± ۰/۴۸
گروه متوتروکسات*	۱۰/۶۰ ± ۲/۱۱
گروه متوتروکسات + ویتامین C	۷/۳۰ ± ۱/۸۸

* تفاوت معنی دار (P<۰/۰۵)



شکل ۱. نمای بافت کبد در گروه شاهد. رنگ آمیزی H&E، بزرگمایی ۲۰۰.



شکل ۲. نمای بافت کبد در گروه دریافت کننده متوتروکسات

در بررسی میکروسکوپی مقاطع بافت کبد در گروه شاهد (گروه ۱)، بافت نرمال کبد مشاهده شد که نمایی از آن در شکل ۱ نشان داده شده است.

تجویز متوتروکسات در گروه ۲ منجر به آسیب بافت کبد شد که به هم ریختگی ساختار بافتی و افزایش سلول‌های نکروزه در شکل ۲ نشان داده شده است. استفاده از ویتامین C به عنوان ماده محافظت کننده توانست از شدت آسیب بافت کبد در گروه ۳ (گروه متوتروکسات + ویتامین C) جلوگیری نماید و آن را در وضعیت به سمت نرمال نگهدارد (شکل ۳).

شد. پس از رنگ آمیزی معمولی (هماتوکسیلین-آنوزینوفیل)، لام‌ها زیر میکروسکوپ نوری از نظر تغییرات هیستولوژیکی بررسی شدند.

نمره دهی پاتولوژیکی گروه‌ها برای ۶ فاکتور زیر براساس نمره‌های صفر: نبود آسیب، یک: آسیب کم، دو: آسیب متوسط و سه: آسیب شدید، نمره دهی شد.

1. cytoplasmatic color fading
2. vacuolization
3. nuclear condensation
4. nuclear fragmentation
5. nuclear fading
6. erythrocyte stasis

تحلیل آماری

داده‌ها با نرم افزار آماری SPSS16 تحلیل آماری شدند و برای مشخص کردن اختلاف آماری بین داده‌ها از آزمون آنالیز واریانس یک طرفه استفاده شد. P<۰/۰۵ به عنوان اختلاف سطح معنی داری داده‌ها در نظر گرفته شد.

یافته‌ها

سطح ALT در گروهی که متوتروکسات دریافت کرده بودند، بالاتر از گروه شاهد بود. سطح ALT در گروهی که متوتروکسات و ویتامین C را دریافت کرده بودند، اگرچه بیشتر از گروهی بود که متوتروکسات دریافت نکرده بودند، اما کمتر از گروهی بود که تنها متوتروکسات دریافت کرده بودند (جدول ۱). (P<۰/۰۵)

جدول ۱. بررسی میزان ALT (U/A) در هر سه گروه

گروه شاهد	۲۵ ± ۵/۱۸
گروه متوتروکسات*	۱۱۳/۵۰ ± ۱۳/۳۶
گروه متوتروکسات + ویتامین C	۸۰/۹۰ ± ۹/۱۴

* تفاوت معنی دار (P<۰/۰۵)

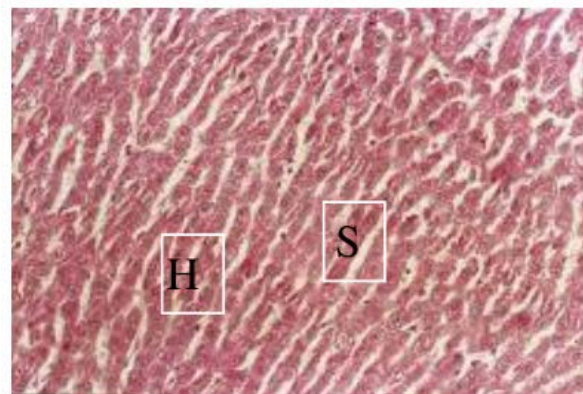
سطح AST در گروهی که متوتروکسات دریافت کرده بودند بالاتر از گروه شاهد بود. سطح AST در گروهی که متوتروکسات و ویتامین C را دریافت کرده بودند، اگرچه بیشتر از گروهی بود که متوتروکسات دریافت نکرده بودند، اما کمتر از گروهی بود که تنها متوتروکسات دریافت کرده بودند (جدول ۲). (P<۰/۰۵)

میزان آسیب بافت کبد در گروهی که متوتروکسات دریافت کرده بودند، بالاتر از گروه شاهد بود. میزان آسیب بافت کبد در گروهی که متوتروکسات و ویتامین C را دریافت کرده بودند، اگرچه بیشتر از گروهی بود که متوتروکسات دریافت نکرده بودند، اما کمتر از گروهی بود که تنها متوتروکسات دریافت کرده بودند (جدول ۳).

دیگر مکانیسم‌های دخیل، تاثیر توکسیک مستقیم MTX مهار برخی آنزیم‌های مربوط به سنتز DNA است. استرس اکسیداتیو ناشی از MTX که باعث آسیب غشای لیپیدی سلول‌ها می‌شود. در مطالعات قبلی نشان داده شده است که مصرف MTX باعث افزایش رادیکال‌های آزاد و کاهش مواد آنتی‌اکسیدان سلولی، از جمله گلوتاتیون پراکسیداز، سوپراکسید دسموتاز و افزایش مالون دالدئید (MDA) در بافت کبد و روده می‌شود (۷). همچنین نشان داده شده است که مصرف مواد آنتی‌اکسیدان باعث کاهش آسیب ناشی از مصرف MTX می‌شود. ویتامین C یکی از موارد آنتی‌اکسیدان قوی است که باعث کاهش رادیکال‌های آزاد و جلوگیری از پراکسیداسیون غشاهای چربی به وسیله رادیکال‌های آزاد و در نتیجه منجر به بقای سلول‌های ارگان‌های مختلف در مقابل آسیب ناشی از جمله رادیکال‌های آزاد می‌شود. مطالعات صورت گرفته اخیر حاکی از این است که ویتامین C می‌تواند آسیب‌های سلولی در جراحات کبدی ایمونولوژیک را تعدیل کند و همچنین می‌تواند موجب بهبود واکنش‌های آماسی و جراحات کبدی ناشی از تراکلرید کربن در موش و نیز منوسدیم گلوتامات در موش صحرایی شود. همچنین مطالعات نشان داده‌اند که مصرف ویتامین C باعث کاهش آسیب کبدی ناشی از مصرف سیکلوفسفامید، که یکی از داروهای شیمی درمانی است، می‌شود که به علت اثر آنتی‌اکسیدانی ویتامین C است (۱۲، ۱۳، ۱۴). براساس مطالعات صورت گرفته، تجویز کوئرستین نیز در رفع مسمومیت کبدی و کلیوی ناشی از متوتروکسات، نقش محافظتی دارد که به علت خاصیت آنتی‌اکسیدانی این ماده است. نتایج بررسی‌های فوق مشابه نتیجه مطالعه حاضر است و احتمالاً ویتامین C از طریق خاصیت آنتی‌اکسیدانی اثر محافظتی در برابر سمیت کبدی متوتروکسات دارد.

جمع بندی نتایج حاصل از مطالعات فوق نشان می‌دهد که متوتروکسات باعث افزایش مارکرهای کبدی می‌شود و این افزایش ممکن است به دلیل افزایش رادیکال‌های آزاد باشد. از آنجایی که ویتامین C به عنوان یک آنتی‌اکسیدان قوی عمل می‌کند، می‌تواند تولید رادیکال‌های آزاد را بکاهد.

نتایج حاصل از مطالعه حاضر نشان می‌دهد که تماس با متوتروکسات منجر به تخریب ساختاری و آسیب بافت کبدی موش‌های صحرایی و به دنبال آن افزایش شاخص‌های عملکرد کبدی می‌شود که این افزایش ممکن است به دلیل افزایش رادیکال‌های آزاد و آسیب اکسیداتیو سلولی باشد. ویتامین C ممکن است نقش مفیدی در جلوگیری از آسیب



شکل ۳. نمای بافت کبد در گروه متوتروکسات + ویتامین C با رنگ آمیزی H&E. سلول‌های کبدی: H، سینوزوئیدها: S. بزرگ‌نمایی ۲۴۰.

بحث

در این مطالعه، تغییرات بیوشیمیایی در سرم و تغییرات بافت شناسی در بافت کبد موش‌های صحرایی ناشی از متوتروکسات و اثرات حمایتی احتمالی ویتامین C را ارزیابی کردیم. غلظت آنزیم‌های مارکر کبدی ALT و AST در سرم خون اندازه گیری شد. افزایش آنزیم‌های فوق در گروه دریافت کننده متوتروکسات در مقایسه با گروه شاهد، آسیب سلول کبدی را نشان می‌دهد. نتایج نشان داد که در معرض قرار گیری ویتامین C، از تغییرات ناشی از متوتروکسات پیشگیری و از آسیب کبدی در مقابل سمیت متوتروکسات جلوگیری می‌کند. متوتروکسات، یک آنتاگونیست اسید فولیک است که به عنوان یک عامل شیمی درمانی سائتوتوکسیک برای لوسمی و سایر بدخیمی‌ها استفاده می‌شود. هرچند اثر بخشی این دارو اغلب توسط تاثیرات جانبی شدید و عوارض سمی آن محدود می‌شود. هنگامی که تاثیر سائتوتوکسیک MTX برای سلولهای سرطانی اختصاصی نباشد، بر بافت‌های نرمالی که سرعت تکثیر بالایی دارند، مثل سلول‌های خون ساز مغز و استخوان سلول‌های فعال پخش کننده موکوس روده اثر می‌گذارد (۱). از طرف دیگر MTX می‌تواند سطح سرمی کراتینین را افزایش بدهد و باعث اورمی و هماچوری و آسیب کلیوی شود، و هنگامی که در دوز بالا استفاده بشود نارسایی حاد کلیه نیز گزارش شده است (۲، ۳). همچنین نشان داده شده است که مصرف متوتروکسات باعث ایجاد آسیب در بافت روده می‌شود (۵، ۶).

مکانیسم‌های دخیل در توکسیسیته ناشی از متوتروکسات (MTX) هنوز به طور کامل مشخص نشده‌اند. با این حال برخی فرضیات مطرح شده‌اند که مهم‌ترین آنها آسیب با واسطه رادیکال‌های آزاد و استرس اکسیداتیو است (۶). از

تشکر و قدردانی

مولفین مراتب سپاس خود را از باشگاه پژوهشگران جوان و نخبگان آزاد اسلامی واحد تبریز ابراز می‌دارند. از جناب آقای دکتر بابک خلیفه زاده نیز صمیمانه قدردانی می‌شود.

کبدی ناشی از متوتروکسات داشته باشد و بنابراین می‌توان چنین نقش بالقوه‌ای را در کاربرد بالینی آن در نظر گرفت و پیشنهاد می‌شود مطالعات بعدی بر روی مدل‌های حیوانی دیگر و مکانیسم‌های دخیل در پاتوژنز آسیب کبدی ناشی از متوتروکسات انجام شود.

REFERENCES

- Cetinkaya A, Bulbuloglu E, Kurutas EB, Kantarceken B. N-acetylcysteine ameliorates methotrexate-induced oxidative liver damage in rats. *Med Sci Monit* 2006;12:BR274-8.
- Jahovic N, Cevik H, Sehirlı AO, Yeğen BC, Sener G. Melatonin prevents methotrexate-induced hepatorenal oxidative injury in rats. *J Pineal Res* 2003;34:282-7.
- Renes IB, Verburg M, Bulsing NP, Ferdinandusse S, Büller HA, Dekker J, et al. Protection of the Peyer's patch-associated crypt and villus epithelium against methotrexate-induced damage is based on its distinct regulation of proliferation. *J Pathol* 2002;198:60-8.
- Oktem F, Yilmaz HR, Ozguner F, Olgar S, Ayata A, Uzare E, et al. Methotrexate-induced renal oxidative stress in rats: the role of a novel antioxidant caffeic acid phenethyl ester. *Toxicol Ind Health* 2006;22:241-7.
- Li T, Ito K, Sumi S, Fuwa T, Horie T. Protective effect of aged garlic extract (AGE) on the apoptosis of intestinal epithelial cells caused by methotrexate. *Cancer Chemother Pharmacol* 2009;63:873-80.
- Uzar E, Koyuncuoglu HR, Uz E, Yilmaz HR, Kutluhan S, Kilbas S, et al. The activities of antioxidant enzymes and the level of malondialdehyde in cerebellum of rats subjected to methotrexate: protective effect of caffeic acid phenethyl ester. *Mol Cell Biochem* 2006;291:63-8.
- Vardi N, Parlakpınar H, Ozturk F, Ates B, Gul M, Cetin A, et al. Potent protective effect of apricot and beta-carotene on methotrexate-induced intestinal oxidative damage in rats. *Food Chem Toxicol* 2008;46:3015-22.
- Kojo S. Vitamin C: basic metabolism and its function as an index of oxidative stress. *Curr Med Chem* 2004;11:1041-64.
- Carr A, Frei B. Does vitamin C act as a pro-oxidant under physiological conditions? *1999*;13:1007-24.
- Kasparová S, Brezová V, Valko M, Horecký J, Mlynárik V, Liptaj T, et al. Study of the oxidative stress in a rat model of chronic brain hypoperfusion. *Neurochem Int* 2005;46:601-11.
- Ghosh S, Ghosh D, Chattopadhyay S, Debnath J. Effect of ascorbic acid supplementation on liver and kidney toxicity in cyclophosphamide-treated female albino rats. *J Toxicol Sci* 1999;24:141-4.
- Gut I, Danielová V, Holubová J, Soucek P, Klucková H. Cytotoxicity of cyclophosphamide, paclitaxel, and docetaxel for tumor cell lines in vitro: effects of concentration, time and cytochrome P450-catalyzed metabolism. *Arch Toxicol* 2000;74:437-46.
- Ray S, Sengupta C, Roy K. Evaluation of ascorbic acid as suppressor of cyclophosphamide induced lipid peroxidation using common laboratory markers. *Act Pol Pharm* 2005;62:145-52.
- Singh S, Rana SV. Ascorbic acid improves mitochondrial function in liver of arsenic-treated rat. *Toxicol Ind Health* 2010;26:265-72.
- Valko M, Rhodes CJ, Moncol J, Izakovic M, Mazur M. Free radicals, metals and antioxidants in oxidative stress-induced cancer. *Chem Biol Interact* 2006;160:1-40.
- Tahan G, Tarcin O, Tahan V, Eren F, Gedik N, Sahan E, et al. The effects of N-acetylcysteine on bile duct ligation-induced liver fibrosis in rats. *Dig Dis Sci* 2007;52:3348-54.
- Valko M, Izakovic M, Mazur M, Rhodes CJ, Telser J. Role of oxygen radicals in DNA damage and cancer incidence. *Mol Cell Biochem* 2004;266:37-56.
- Loschen G, Flohé L, Chance B. Respiratory chain linked H₂O₂ production in pigeon heart mitochondria. *FEBS Lett* 1971;18:261-4.
- Bergmeyer HU, Hørder M, Rej R. International Federation of Clinical Chemistry (IFCC) Scientific Committee, Analytical Section: approved recommendation (1985) on IFCC methods for the measurement of catalytic concentration of enzymes. Part 3. IFCC method for alanine aminotransferase (L-alanine: 2-oxoglutarate aminotransferase, EC 2.6.1.2). *J Clin Chem Clin Biochem* 1986;24:481-95.

-
20. Bergmeyer HU, Hørder M, Rej R. International Federation of Clinical Chemistry (IFCC) Scientific Committee, Analytical Section: approved recommendation (1985) on IFCC methods for the measurement of catalytic concentration of enzymes. Part 2. IFCC method for aspartate aminotransferase (L-aspartate: 2-oxoglutarate aminotransferase, EC 2.6.1.1). J Clin Chem Clin Biochem 1986;24:497-510.